

Evaluación de las monturas sobre el dorso del caballo I:

tipos de montura y análisis estructural

Mar de Echevarría Ruiz-Oriol¹, Marta García Piqueres²

Especialistas en fisioterapia equina
fisioterapiaequina@yahoo.es

Resumen

Los problemas de dorso en el caballo de deporte constituyen una de las principales patologías locomotoras. La evaluación de las monturas es una parte importante del diagnóstico de estas lesiones, que cada vez con mayor frecuencia, se relacionan con mal comportamiento o disminución del rendimiento deportivo.

En este artículo se revisa el examen del dorso del caballo prestando especial atención a la montura. También se presentan los distintos tipos de montura y se evalúa su análisis estructural.

INTRODUCCIÓN

El incorrecto ajuste de la montura al dorso del caballo es uno de los principales factores a considerar cuando existen indicios de dolor en la región tóraco-lumbar. La adecuada adaptación de la silla de montar es tan importante para el caballo como lo es para un atleta que sus zapatillas le queden cómodas.

Cuando existe un problema de dorso, el establecimiento de un diagnóstico preciso es difícil debido a que se trata de una área amplia y compleja, cubierta por músculos de considerable grosor¹. El protocolo de diagnóstico incluye una exhaustiva anamnesis, la evaluación estática y dinámica del dorso, así como un completo análisis de la montura.

El examen físico estático incluye la inspección, palpación y movilización pasiva de la región tóraco-lumbar. El examen dinámico se lleva a cabo en línea recta, a la cuerda y montado por el jinete habitual; en la mayoría de los casos se recurre también a exámenes complementarios.

EL EXAMEN DEL DORSO DEL CABALLO

Antes de comenzar a evaluar la montura, es necesario llevar a cabo un examen estático y dinámico del dorso del caballo, con el fin de determinar si existen signos de dolor o limitaciones de la movilidad. Éste constará de: anamnesis e historia clínica, examen físico estático, examen dinámico y análisis complementarios.

Anamnesis e historia clínica

Una exhaustiva anamnesis es el mejor punto de partida para el diagnóstico de lesiones causantes de dolor en el dorso. Es fundamental conocer su aptitud, intensidad y frecuencia de entrenamiento, con qué equipo le monta su jinete habitual y las observaciones que éste considere destacables acerca de su manera de trabajar, cambios en el comportamiento o disminución de rendimiento.

La mayoría de la sintomatología manifestada por caballos con dolor de dorso, es únicamente observable durante el manejo o entrenamiento.


Durante el ejercicio, los síntomas clínicos indicativos de dolor de dorso, incluyen la cojera unilateral o bilateral de miembros pelvianos, falta de deseo de avanzar, rigidez del dorso o falta de impulsión².

Otras manifestaciones de dolor de dorso incluyen la hipersensibilidad al cepillado, posturas antiálgidas en el box, intentos repetidos de morder al ser ensillado, incapacidad de permanecer quieto cuando el jinete se sube, patadas...

EXAMEN FÍSICO ESTÁTICO

Es esencial para el diagnóstico de dolor de dorso, y consta de³:

- **Inspección:** valoración de la conformación del dorso, aplomos, presencia de asimetrías, atrofas musculares, cicatrices o pelos blancos.
- **Palpación:** con la finalidad de detectar posibles contracturas musculares, zonas de hipersensibilidad, dolor en la región vertebral o presencia de edemas causados por presión de la montura (Fig 1).



- Movilización pasiva: valoración de la respuesta refleja a la extensión, flexión y lateroflexión tanto torácica como lumbar; valoración de la respuesta a los estiramientos de los miembros torácicos y pelvianos, cuello y cola (Fig. 2 y 3).

Examen dinámico

El examen dinámico se realiza al paso y al trote en línea recta en terreno duro, y a la cuerda en pista al paso, trote y galope, con el fin de determinar el grado de movilidad torácica y lumbar, la flexibilidad, calidad de los aires y actitud del caballo en movimiento⁴.

Exámenes complementarios

La radiografía y la ecografía son esenciales para determinar las causas del dolor o de la restricción mecánica. La gammagrafía es también una técnica útil para detectar cambios en la actividad metabólica ósea, que ayuden a establecer el significado clínico de los hallazgos radiológicos. La termografía permite identificar áreas musculares con lesión en fase aguda y permite demostrar las repercusiones de una montura mal ajustada³.

TIPOS DE MONTURAS

Existen tantos tipos de monturas como disciplinas dentro del mundo del caballo. A la hora de seleccionar una montura, sea cual sea la disciplina que se vaya a practicar, habrá que tener en cuenta dos puntos clave, que se adapte al caballo y que le resulte cómoda al jinete (Fig. 4).

Montura de salto

Las monturas de salto permiten un



Figura 1




Figura 2




Figura 3

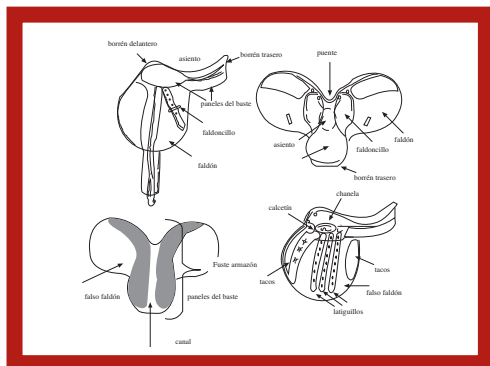


Figura 4



Figura 5



Figura 6

buen contacto del jinete con el caballo, así como estabilidad a la hora de saltar los obstáculos (Fig. 5). Por ello, suelen caracterizarse por tener los bastes muy estrechos y finos, los faldones planos y unos tacos de rodilla mínimos (Fig. 6).

Estas tres características van a acarrear varios inconvenientes. Los bastes finos provocan que el dorso quede desprotegido ante el fuste e impiden una distribución de peso equitativa; con frecuencia van provistos de canales estrechos que reducen la movilidad de la columna. Éste tipo de monturas suele ser especialmente problemática en caballos con cruces prominentes ya que con frecuencia ésta queda aprisionada bajo la montura.

Todos estos inconvenientes se agravan por la costumbre de los jinetes de salto, de situar la montura demasiado adelantada sobre el dorso, limitando el movimiento de las espaldas. De esta manera, el caballo no puede realizar una adecuada protracción de los miembros torácicos. El uso tan frecuente de pechos petrales con las monturas de salto empeora el problema.

Montura de doma clásica

Las monturas de doma se caracterizan por tener bastes gruesos y planos, con canales amplios que permitan una buena movilidad del dorso y de los posteriores. El inconveniente de estas monturas está en el equilibrio que proporcionan al jinete. Éste con frecuencia se ve desplazado hacia atrás porque la chancala de los estribos está adelantada. La zona del asiento suele ser demasiado larga y profunda ayudando a que el peso se desplace aún más atrás (Fig. 7).





Figura 7

Otro problema que presenta la adaptación de estas monturas es la conformación de los caballos utilizados para ésta disciplina. Por lo general, tienen una conformación de dorso muy redondo, con una caja torácica muy amplia y unas espaldas muy anchas. Esto provoca que la línea de la cincha quede más adelantada de lo habitual. Al apretarla, el borrén y bastes traseros se levantan creando gran inestabilidad y movimiento de la montura.

Monturas de cross-country

Los problemas de las monturas específicas de la prueba de cross de concurso completo son los mismos que los de las monturas de salto pero agravados por la posición que el jinete tiene que mantener durante la prueba.

Monturas de raid

El caballo de raid o de largas marchas es quizás el mejor ejemplar para el

estudio de ajuste de montura. El jinete de raid pasa mucho tiempo encima del caballo y por esto requiere, más que en ningún otro caso, un ajuste óptimo. Además, el caballo varía su peso y su forma constantemente, por lo que en un periodo de tiempo muy corto la montura que se le adaptaba bien puede dejar de hacerlo.

Esta montura requiere bastes planos que se adapten al dorso del caballo y un canal ancho que en todo momento permita la movilidad de la columna. Son sillas muy ligeras, algunas pueden pesar solo 3,5 kg (materiales sintéticos), los latiguillos son muy largos para reducir el tamaño de la montura y las cinchas cortas. Los bastes al igual que el asiento, son gruesos y de goma para proporcionar comodidad tanto al caballo como al jinete.

Montura vaquera

El primer inconveniente que tienen estas monturas es su peso, pueden llegar a pesar hasta 20 kg. El segundo es su rigidez, su clásica forma triangular complica su adaptación (Fig. 8).

La parte trasera es difícil que se adapte, sobre todo en caballos delgados y




Figura 8



Figura 9

estrechos, en los que la montura casi inevitablemente caerá sobre la cruz y la columna provocando grandes puntos de presión. Es habitual que éstas monturas se acompañen de pechos petrales y baticolas que sólo contribuyen a agravar el problema.

En caballos con la caja torácica ancha y cruz poco prominente, estas monturas se adaptarán mejor, pero en caballos más finos y con cruces prominentes el ajuste adecuado será casi imposible.

Estas son las monturas más utilizadas en nuestro país y, como se ha visto, más importante que la disciplina que se practique o el tipo de silla que se utilice, es que ésta se ajuste bien al dorso del caballo.

ANÁLISIS ESTRUCTURAL DE LA MONTURA

Cuando se evalúa el ajuste de una montura sobre el caballo, es necesario llevar a cabo un examen previo de la silla sola, valorando su estructura, simetría y posibles zonas de presión. El análisis de

la silla sobre el caballo, y con el jinete, completan el estudio.

Todas las monturas, deben examinarse para determinar si el fuste (o armazón) está roto. Una vez roto, ya no es reparable. Existen ciertos defectos que identifican un fuste roto, como arrugas o zonas desgastadas en el cuero, o protusiones afiladas a ambos lados del baste o de los faldores⁵.

Un fuste en buen estado debe flexionarse ligeramente al presionar la zona del asiento; una flexión exagerada o de manera asimétrica indica daños en el fuste (Fig. 9).

El baste, al ser la parte de la montura que contacta directamente con el caballo, se encuentra almohadillado con distintos materiales (lana, material acrílico, pelo de caballo o incluso aire). Del tamaño de su superficie depende el reparto del peso del jinete a lo largo de la región paravertebral del caballo, y de ahí la importancia de un adecuado almohadillado (Fig. 10).

Un baste necesita ser reacolchado cuando es posible agarrar un trozo de cuero entre los dedos al pellizcarlo (prueba del pellizco, Fig. 11). Por el contrario, si está excesivamente almohadillado, el




Figura 10




Figura 11




Figura 12




Figura 13

baste será estrecho y duro, se acoplará escasa e irregularmente al dorso del caballo, y ésta falta de contacto uniforme dará lugar a innecesarios puntos de presión⁵.

El asiento y el cuello del asiento son fundamentales para un adecuado posicionamiento del jinete en la montura. La localización ideal del punto más bajo es el centro de la silla; si está desviado producirá un mal reparto del peso del jinete.

La anchura del canal determina cuanto espacio tiene el caballo para mover su columna (Fig. 12). Un espacio uniforme de entre 6 cm y 9 cm es lo ideal (unos 3-4 dedos); si el canal es demasiado estrecho, restringirá el movimiento de la columna y creará puntos de gran presión y dolor; si es muy ancho, puede permitir que la montura toque la columna y se apoye sobre ella, especialmente en caballos poco musculados. Un canal que no es uniforme provocará que la montura se ladee y por lo tanto resultará en un jinete desequilibrado⁵.

La montura ideal debe ser totalmente simétrica vista desde cualquier ángulo, y no sólo en cuanto a su estructura, sino que también los faldones, rodilleras, costuras, latiguillos, deben presentar la misma forma y localización a ambos lados para evitar desequilibrios al jinete y lesiones al caballo⁵.

Para valorar la simetría de la montura desde todos los ángulos, conviene colocarla sobre un caballete y observarla desde delante y detrás. Igualmente, es necesario visualizar la montura desde arriba, comprobando la posición de los faldones, la localización de las acciones y la charnela, el contorno del baste y el asiento, buscando zonas desiguales, no simétricas o con mayor desgaste (Fig 13, 14 y 15).



Figura 14




Figura 15




Figura 16

La zona en la que más asimetrías se encuentran es en el baste; debe ser suave, relativamente blando, y totalmente igual a ambos lados del canal, es fundamental que reparta la presión uniformemente y por la mayor superficie posible para evitar recargar puntos concretos de la musculatura.

Es importante valorar si los faldones están cosidos al mismo nivel en ambos lados, para esto se dibuja una línea imaginaria que divida la silla en dos mitades iguales desde un borrén al otro, y otra línea que toque el extremo delantero de ambos faldones; si ambas líneas son perpendiculares, los faldones se encuentran al mismo nivel (Fig. 16).

BIBLIOGRAFÍA

1. De Cocq P, van Weeren PR, Back W (2005). Saddle pressure measuring: validity, reliability and power to discriminate between different saddle-fits. *Vet J.* 2005 Jul 11.
2. Denoix JM, Dyson SJ (2003). Thoracolumbar spine. En: *Diagnosis and management of lameness in the horse*, chapter 54. Ross MW, Dyson SJ (Eds). WB Saunders, Philadelphia, pp 509-21.
3. Denoix JM, Estepa Nieto JC (2005). Diagnóstico por imagen de los problemas de dorso y pelvis. Congreso "Cojeras del caballo deportivo". Ed. López-Rivero, Córdoba, pp 67-75.
4. Dyson SJ (2003). Bursae and other soft tissue swellings. En: *Diagnosis and management of lameness in the horse*, chapter 80. Ross MW, Dyson SJ (Eds). WB Saunders, Philadelphia, pp 705-708.



5. Harman J (1999). Tack and saddle fit. *Vet Clin North Am Equine Pract.* Apr;15(1), pp 247-61, ix.
6. Harman J (2004). *The horse's pain-free back and saddle-fit book.* Kenilworth Press. Reino Unido.
7. Jeffcott LB, Holmes MA, Townsend HG (1999). Validity of saddle pressure measurements using force-sensing array technology, preliminary studies. *Vet J.* Sep;158(2), pp 113-9.
8. Jeffcott LB, Haussler K (2004). Back and pelvis. En: *Equine Sports Medicine and Surgery*, chapter 21. KW Hinchcliff, AJ Kaneps, RJ Geor (Eds). WB Saunders, Philadelphia, pp 433-474.
9. Mata L, Prades M, Muñoz E, Argüelles D (2003). Examen diagnóstico de los problemas de dorso en el caballo. *Praxis clínica en caballos.* Laboratorios Calier, Barcelona. Noviembre, pp 57-65.
10. Martin BB Jr, Klide AM (1999). Physical examination of horses with back pain. *Vet Clin North Am Equine Pract.* Apr;15(1), pp 61-70.
11. Ranner W (1998). Some biomechanical and diagnostic aspects of back problems in horses. *Proceedings 9th annual ESVOT Congress, Germany.*
12. Reef VB (1998). Musculoskeletal ultrasonography. En: *Equine diagnostic ultrasound*, chapter 3. WB Saunders, Philadelphia, pp 67-139.
13. Van Weeren PR (2005). Origen biomecánico y manejo veterinario de los problemas de dorso. *Congreso "Cojeras del caballo deportivo".* Ed López-Rivero, Córdoba, pp 57-66.